

## RESUMO

**INTRODUÇÃO:** O carcinoma anaplásico de tireoide é um tumor muito raro, constituindo cerca de 5 a 10% dos tumores de tireoide. Trata-se provavelmente do tumor sólido mais agressivo. O prognóstico é inextinguivelmente fatal, com sobrevivência média de 3 a 7 meses. As armas terapêuticas disponíveis são escassas e ineficazes. **CASO:** R.F.A, 62 anos, branco, casado, procedente de Guarujá-SP, deu entrada no setor de endocrinologia em hospital de nível terciário, em abril de 2014, para investigação e conduta frente à aumento de nódulo em região cervical de tireoide há um mês, com progressão rápida, associada a sudorese, fraqueza e calafrios. Constatou-se paciente com grande nódulo cervical de tireoide ao exame físico, consistência sólida, endurecido, fixo e indolor. Foi evidenciado em ultrassonografia cervical a presença de volumoso nódulo heterogêneo do lobo tireoideiano de tireoide com 7,0x4,0 cm que ocupa todo lobo. Observado também outro nódulo regular e homogêneo em lobo esquerdo que mede 0,8x0,6 cm. Devido alta suspeita de malignidade foi indicado tratamento cirúrgico tireoidectomia total com consequente encaminhamento ao setor de oncologia do hospital. O anátomo patológico confirmou carcinoma pouco diferenciado com áreas sólidas e células anaplásicas. Tumor com 6,0x5,5 cm localizado em lobo tireoideiano de tireoide e istmo, acompanhado de extensa necrose tumoral rica em neutrófilos e invasão vascular sanguínea. O imunohistoquímico apontou carcinoma pouco diferenciado, em nota foram descritas células foliícolas com positividade para citokeratinas AE1/AE3, e 34BE12, além de Tiroglobulina e TTF-1. As áreas pouco diferenciadas não mostraram positividade para estes marcadores, somente para vimentina e nem tampouco para outros de diferenciação heteróloga (muscular, vascular ou neural). O conjunto destes achados permitiu o diagnóstico de carcinoma pouco diferenciado de tireoide. Já no setor de oncologia do hospital em outubro de 2014, foi prescrito o seguinte esquema terapêutico: dois ciclos de quimioterapia com doxorrubicina e cisplatina, seguido de 25 sessões de radioterapia hiperfracionada e por fim mais quatro ciclos de quimioterapia. Nessa época, o paciente apresentava PPS de 80%. Realizou rastreamento de lesões e metástases foi realizado em dezembro de 2014, evidenciando em tomografia de crânio imagem nodular sugestiva de disseminação para Sistema Nervoso Central, suspeita esta confirmada pela ressonância nuclear magnética de encéfalo que evidenciou lesão expansiva em linha axial mediano cerca de 3,9x3,4cm, com edema vasogênico e efeito de massa causando desvio da linha média. Diminuto nódulo extra axial na região frontal esquerda projetando-se sobre o giro frontal inferior mediano 0,5cm. Frente à uma metástase cerebral, foi realizado em março de 2015, craniotomia frontal à tireoide com ressecção total do tumor sólido cístico seguido de radiocirurgia de consolidação. O anátomo patológico e imunohistoquímico da peça cirúrgica apontaram neoplasia maligna metastática com perfil imunohistoquímico inespecífico para sítio primário de origem e tipo histológico. Em abril de 2015 foi realizada ressonância nuclear magnética de encéfalo para avaliação da metástase cerebral pós cirúrgica e esta evidenciou persistência e progressão da lesão metastática, sendo contraindicada a continuidade do esquema terapêutico nos quatro últimos ciclos de quimioterápicos. Em julho de 2015, paciente queixava-se de dores ósseas de moderada intensidade, porém as tomografias sólidas não detectaram novas lesões neoplásicas. Em agosto de 2016, paciente referiu aumento de intensidade das dores ósseas, e realizou nova tomografia de abdome e pelve que mostrou lesão óssea de aspecto neoplásico no colo femoral esquerdo. Tomografia de tórax evidenciou nódulo pulmonar inespecífico em lobo superior esquerdo, e nódulos pulmonares calcificados residuais nos lobos superiores bilaterais. Na mesma época, paciente realizou dez sessões de radioterapia analgésica. Novos exames de imagem foram solicitados para acompanhamento das lesões ósseas, e em dezembro de 2016, além da lesão em fêmur esquerdo, foi detectado nódulo no corpo vertebral da vértebra T8 compatível com metástase óssea. Frente às metástases ósseas, foi realizada a colocação de endoprótese ortopédica em quadril esquerdo. Nessa época, o PPS era 60%. Em fevereiro de 2017, além das metástases para pulmão, sistema nervoso central e ossos, paciente apresentou síndrome de compressão medular, limitando sua funcionalidade. Devido sobrevivência esperada do paciente e persistência dos nódulos pulmonares com coeficiente de atenuação de partes moles, persistência da lesão expansiva cerebral, persistência da lesão osteolítica em corpo vertebral T8, em porção lateral do 7º arco costal esquerdo, em arco posterior da vértebra L5 e em ossos da pelve, em abril de 2017, foi iniciada nova linha de quimioterapia paliativa com gemcitabina e oxaliplatina, além do uso mensal de pamidronato. **CONCLUSÃO:** O carcinoma anaplásico de tireoide é, ainda, um dos grandes desafios a serem suplantados por endocrinologistas, oncologistas e cirurgiões de cabeça e pescoço. Os protocolos já estudados não foram capazes de oferecer cura aos nossos pacientes, mas puderam, em alguns casos, prolongar suas sobrevivências. É importante assegurar que o manejo da dor e o controle de vias aéreas seja eficiente. Suporte emocional e acesso à equipe para cuidados paliativos também deve ser objetivado.

**Palavras-Chave:** tireoide; câncer de tireoide; carcinoma anaplásico de tireoide; carcinoma pouco diferenciado de tireoide.

BARBARA ALVES RHOMBERG  
*Centro Universitário Lusíada (UNILUS).*

BEATRIZ MENDES AWINI  
*Centro Universitário Lusíada (UNILUS).*

MICHELE REGINA MOMESSO  
*Centro Universitário Lusíada (UNILUS).*

MARIANA ABDUCH RAHAL  
*Centro Universitário Lusíada (UNILUS).*

ISABELA COSIMATO FERRARI  
*Centro Universitário Lusíada (UNILUS).*

DANIEL D'ALMEIDA PRETO  
*Hospital Gui Herme Álvaro (HGA).*

BEATRIZ DE ALMEIDA WANDERLEY  
GUEDES LINS  
*Hospital Gui Herme Álvaro (HGA).*

JULIANA DOS SANTOS TAVARES  
*Hospital Gui Herme Álvaro (HGA).*

ANDREA SANDER  
*Hospital Gui Herme Álvaro (HGA).*

*Recebido em junho de 2017.  
Aprovado em agosto de 2017.*



ABSTRACT

**INTRODUCTION:** Anaplastic thyroid carcinoma is a very rare tumor, constituting about 5 to 10% of thyroid tumors. It is probably the most aggressive solid tumor. The prognosis is inexorably fatal, with a median survival of 3 to 7 months. The available therapeutic weapons are scarce and ineffective. **CASE REPORT:** R.F.A. 62-year-old, caucasian, married, from Guarujá-SP, Brazil, entered the endocrinology department at a tertiary-level hospital in April 2014 for investigation and management of a nodule increase in the right cervical region about a month ago, with rapid progression, associated with sweating, weakness and chills. It was found a patient with a large cervical nodule on physical examination, with solid consistency, hardened, fixed and painless. It was evidenced in cervical ultrasonography the presence of a large heterogeneous nodule of the right thyroid lobe with 7.0x4.0 cm that occupies every lobe. Another regular and homogeneous nodule in the left lobe measuring 0.8x0.6cm was also observed. Due to high suspicion of malignancy, surgical treatment was indicated: total thyroidectomy with consequent referral to the oncology department of the hospital. The pathological anatomy confirmed low differentiated carcinoma with solid areas and anaplastic cells. A 6.0x5.5 cm tumor located in the right thyroid lobe and isthmus, accompanied by extensive tumor necrosis rich in neutrophils and vascular blood invasion. Immunohistochemistry indicated low-differentiated carcinoma. In a note, follicular cells with positive cytokeratins AE1 / AE3, and 34BE12, as well as Thyroglobulin and TTF-1 were described. The undifferentiated areas did not show positivity for these markers, either for vimentin or for heterologous differentiation (muscular, vascular or neural). These findings allow the diagnosis of low thyroid carcinoma. In the oncology sector of the hospital in October 2014, the following therapeutic regimen was prescribed: two cycles of doxorubicin and cisplatin chemotherapy, followed by 25 sessions of hyperfractionated radiotherapy and finally four cycles of chemotherapy. At that time, the patient presented PPS of 80%. He performed the screening of lesions at a distance through scans without anything worthy of note. A new screening of lesions and metastases was performed in December 2014, showing a nodular image suggestive of dissemination to the Central Nervous System in skull tomography, which is confirmed by the nuclear magnetic resonance of the brain, which showed an expansive axial line lesion measuring 3.9x3.4 cm, with vasogenic edema and mass effect causing midline deviation. Tiny extra-axial nodule in the left frontal region projecting over the inferior frontal gyrus measuring 0.5cm. Faced with a cerebral metastasis, it was performed in March 2015, right frontal craniotomy with total resection of the solid cystic tumor followed by consolidating radiosurgery. The pathological and immunohistochemical anatomy of the surgical specimen indicated metastatic malignant neoplasm with non-specific immunohistochemical profile for primary site of origin and histological type. In April 2015, nuclear magnetic resonance of the brain was performed to evaluate the postoperative cerebral metastasis and this revealed persistence and progression of the metastatic lesion, and the continuity of the therapeutic regimen in the last four cycles of chemotherapy was contraindicated. In July 2015, the patient complained of moderate-intensity bone pain, but the CT scans did not detect new neoplastic lesions. In August 2016, the patient reported increased bone pain intensity and performed a new tomography of the abdomen and pelvis that showed neoplastic bone lesion in the left femoral neck. Chest tomography showed a non-specific pulmonary nodule in the left upper lobe, and residual calcified pulmonary nodules in the bilateral upper lobes. At the same time, the patient performed ten sessions of anti-allergic radiotherapy. New imaging examinations were requested to follow the bone lesions, and in December 2016, in addition to the left femur lesion, a nodule was detected in the vertebral body of the T8 vertebra compatible with bone metastasis. Faced with bone metastases, the placement of an orthopedic endoprosthesis in the left hip was performed. At that time, the PPS was 60%. In February 2017, in addition to metastases in the lung, central nervous system and bones, the patient presented spinal cord compression syndrome, limiting its functionality. Due to unexpected patient survival and persistence of pulmonary nodules with soft tissue attenuation coefficient, persistence of the cerebral expansive lesion, persistence of the osteolytic lesion in the vertebral body T8, in the lateral portion of the 7th left costal arch, in the posterior arch of the L5 vertebra, and in bones of the pelvis, in April 2017, a new line of palliative chemotherapy with gemcitabine and oxaliplatin was started, in addition to the monthly use of pamidronate. **CONCLUSION:** Anaplastic thyroid carcinoma is still one of the great challenges to be overcome by endocrinologists, oncologists and head and neck surgeons. The protocol already studied were not able to offer cure to our patients, but could, in some cases, prolong their survivals. It is important to ensure that pain management and airway control are effective. Emotional support and access to the palliative care team should also be targeted.

**Keywords:** thyroid; Thyroid cancer; Anaplastic thyroid carcinoma; undifferentiated thyroid carcinoma.

## INTRODUÇÃO

O câncer de tireoide é a neoplasia mais comum da região da cabeça e pescoço, representando 1% de todos os tumores malignos na faixa etária dos 30 aos 74 anos, possuindo prevalência três vezes maior no gênero feminino do que no masculino, embora esta diferença decline após os 48 anos.<sup>1</sup> Em estatística norte-americana, corresponde a 3% de todas as neoplasias que afetam as mulheres.

Os carcinomas tireoidianos são classificados em diferenciados (papilífero e folicular), não diferenciados (anaplásico) e medulares<sup>2</sup>, sendo os carcinomas papilíferos os mais frequentemente observados, seguidos pelos foliculares<sup>3</sup>. Em um estudo realizado no Brasil, identificou-se histologia benigna em 72% dos casos de nódulos tireoidianos, predominando bócio colóide; 21% dos casos consistiam em tumores papilíferos; 4,7% neoplasia folicular; carcinoma indiferenciado constituía 0,73%; medular correspondeu a 0,36%.<sup>4</sup>

Os tumores bem diferenciados, que correspondem a 75 a 85% dos tumores malignos<sup>5</sup>, apresentam um prognóstico bastante favorável a longo prazo com taxas de sobrevivência para adultos de 92-98% a 10 anos de seguimento.<sup>6</sup> Por outro lado, o carcinoma indiferenciado da tireoide (CIT), ou carcinoma anaplásico da tireoide, também derivado do epitélio folicular tireoidiano, é a forma mais agressiva das neoplasias tireoidianas e uma das neoplasias mais graves, em geral.<sup>7</sup>

O CIT tem uma prevalência um pouco maior em pacientes do sexo feminino e geralmente incide numa faixa etária mais avançada, com um pico na sexta e sétimas décadas de vida. Após o diagnóstico, a sobrevida é em média em torno de seis meses<sup>7</sup>. Na maioria dos casos, o CIT representa o estágio mais avançado na diferenciação de um carcinoma folicular ou papilífero da tireoide.<sup>8</sup> Células anaplásicas não expressam genes que são específicos para a tireoide, não produzem tireoglobulina, não captam iodo e não expressam receptores do TSH na sua membrana celular.<sup>8</sup>

A suspeita clínica de CIT pode ser feita a partir dos sintomas de crescimento rápido de uma massa cervical com limites imprecisos, rouquidão e dor cervical. Mais de um terço dos pacientes com CIT tem um bócio de longa evolução.<sup>9</sup> Ao exame físico encontra-se com maior frequência uma massa cervical dura, com mais de dez centímetros, infiltrativa e sem limites precisos, fixa aos planos adjacentes. Invasão cervical extensa e metástases à distância são encontradas em 15 a 50% dos casos ao diagnóstico. Metástases cervicais únicas ou múltiplas, uni ou bilaterais ocorrem em mais de 40% dos casos. Os sítios de metástase à distância mais comuns são os pulmões e pleura, estando presentes em mais de 90% dos pacientes com doença metastática. Cinco a 15% dos pacientes têm metástases ósseas e 5% metástases cerebrais. Há ainda relatos de metástases cutâneas, hepáticas, renais, pancreáticas, cardíacas e em glândula adrenal.<sup>10</sup>

O diagnóstico confirmatório é realizado através da PAAF (punção aspirativa por agulha fina). Entretanto, resultados inconclusivos podem surgir devido à presença de hemorragia, fibrose ou necrose dentro do tumor. Frente à uma alta suspeição clínica, a cirurgia não deve ser retardada.<sup>9</sup> A avaliação diagnóstica inicial inclui, além da PAAF, ultrassonografia cervical, tomografia computadorizada cervical, tórax e abdômen, cintilografia óssea, laringoscopia, hemograma, TSH e cálcio sérico. Os exames de imagem são fundamentais no planejamento cirúrgico. Tanto a tomografia de tórax como a cervical são úteis na determinação da extensão tumoral, mostrando se existe invasão de grandes vasos ou, ainda, do trato gastrointestinal e das vias aéreas superiores.<sup>10</sup> Hipocalcemia pode sugerir infiltração de paratireoides, ocasionando hipoparatiroidismo. Da mesma forma, o TSH define se há necessidade de reposição hormonal mesmo antes da cirurgia. Metástases ósseas também podem ser vistas ao rai-X e costumam ser líticas. Lesões pulmonares também são frequentemente detectadas já nas radiografias.<sup>10</sup> É importante ressaltar, entretanto, que todo e qualquer exame que não puder ser feito imediatamente e que implica em demora para o diagnóstico, deve ser cancelado. A avaliação completa

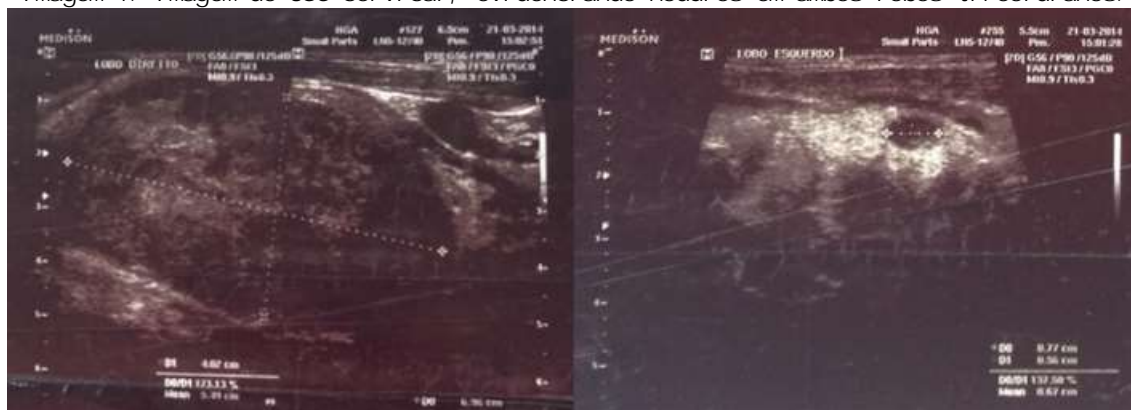


tem por finalidade determinar a extensão local da doença e a presença de metástases à distância. No sistema de estadiamento do TNM, todos os pacientes com diagnóstico de CIT são classificados como estágio IV.

A agressividade do carcinoma anaplásico, associada à sua baixa incidência, dificulta a realização de estudos que definam a melhor estratégia terapêutica.<sup>11</sup> Não há um tratamento padronizado para o CIT, devendo o mesmo ser individualizado. Nos pacientes com tumor muito avançado pouco há a fazer, e nem mesmo uma traqueostomia poderá ser feita quando o tumor recobre e envolve totalmente a traqueia. Deve-se enfatizar a necessidade de um diagnóstico mais precoce possível e uma cirurgia sem retardos desnecessários, além de disponibilizar uma abordagem multidisciplinar, especialmente nos pacientes mais jovens e com tumores menores. Resultados auspiciosos têm sido obtidos com novos esquemas terapêuticos, envolvendo a combinação de cirurgia, quimioterapia e radioterapia.

O seguimento no carcinoma indiferenciado de tireoide visa a detecção precoce de recidivas e a garantia de uma adequada qualidade de vida a esses pacientes. Os exames de imagem importantes incluem a tomografia de tórax, ressonância de abdome e pelve e ecografia cervical. Como o tumor praticamente dobra de tamanho em poucos dias, raramente as metástases passam despercebidas. Os pacientes devem ser mantidos eutiroides (TSH entre 0,4 e 2mUI/l) com adequada reposição de levotiroxina.

Imagem 1. Imagem de USG cervical, evidenciando nódulos em ambos lobos tireoidianos.



Devido à alta suspeita de malignidade foi indicado tratamento cirúrgico. Em junho de 2014 foi realizada tireoidectomia total com consequente encaminhamento ao setor de oncologia do hospital. Iniciado reposição do hormônio tireoideano com Puran T4 de 150mcg.

O anátomo patológico confirmou carcinoma pouco diferenciado com áreas sólidas e células anaplásicas. Tumor com 6,0x5,5 cm localizado em lobo tireoideano direito e istmo, acompanhado de extensa necrose tumoral rica em neutrófilos e invasão vascular sanguínea. O imunohistoquímico apontou carcinoma pouco diferenciado, em nota foi descrito que se trata de fragmento de tumor de tireoide onde se observa lesão aparentemente bem delimitada composta por uma área periférica onde há proliferação de células foliícolas contendo colóide denso e por vezes com arranjo trabecular associado a área sólida, pouco diferenciada, onde se identificam células de aspecto oncótico, algumas delas anaplásicas entremeadas por necrose. Tais células foliícolas mostram positividade para citokeratinas AE1/AE3, e 34BE12, além de Ti reoglobulina e TTF-1. As áreas pouco diferenciadas não mostram positividade para estes marcadores, somente para vimentina e nem tampouco para outros de diferenciação heteróloga (muscular, vascular ou neural). Foram afastadas as possibilidades de neoplasias de origem em rim, adrenal,

próstata e pulmão. O conjunto destes achados permitiu o diagnóstico de carcinoma pouco diferenciado de tireoide.

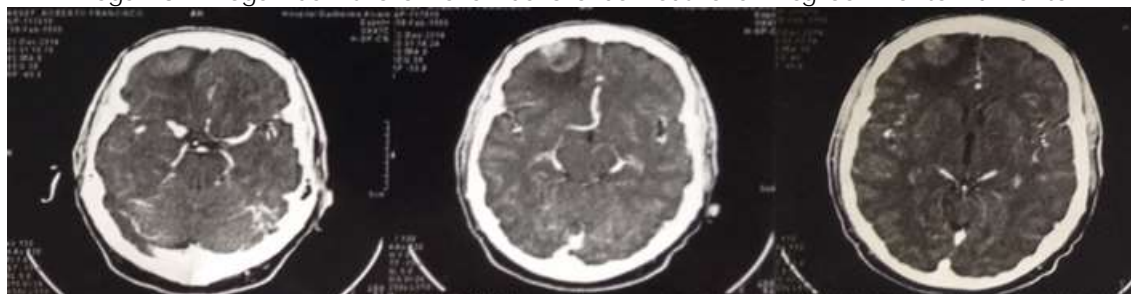Imagem 2. Imagens das lâminas obtidas na imunohistoquímica.



Já no setor de oncologia do hospital, em outubro de 2014 foi prescrito o seguinte esquema terapêutico: dois ciclos de quimioterapia com doxorubicina e cisplatina, seguido de 25 sessões de radioterapia hiperfracionada e por fim mais quatro ciclos de quimioterapia. Nessa época, o paciente apresentava PPS de 80%. Realizou rastreamento de lesões a distância através de tomografias, sendo o único achado anormal, a presença de diminuto nódulo pulmonar na periferia do segmento posterior do lobo superior direito, medindo 0,4 cm na tomografia de tórax.

Novo rastreamento de lesões e metástases foi realizado em dezembro de 2014, evidenciando em tomografia computadorizada (TC) de crânio uma imagem nodular circunscrita de caráter hemorrágico em localização córtico-subcortical frontal à direita margeado por hipodensificação do parênquima cerebral, promovendo apagamento dos sulcos regionais e compressão/deslocamento do corno ventricular adjacente.

Imagem 3. Imagem de TC crânio evidenciando nódulo em região frontal direita.



Realizado ressonância magnética (RNM) de encéfalo em março de 2015, que evidenciou lesão expansiva em linha axial medindo cerca de 3,9x3,4cm, com edema vasogênico e efeito de massa causando desvio da linha média. Diminuto nódulo extraaxial na região frontal esquerda projetando-se sobre o giro frontal inferior medindo 0,5cm.

Frente à metástase cerebral, foi realizado craniotomia frontal à direita com ressecção total do tumor sólido cístico em março de 2015, seguido de radioterapia de consolidação. O anátomo patológico e imunohistoquímico da peça cirúrgica apontaram neoplasia maligna metastática com perfil imunohistoquímico inespecífico para sítio primário de origem e tipo histológico.

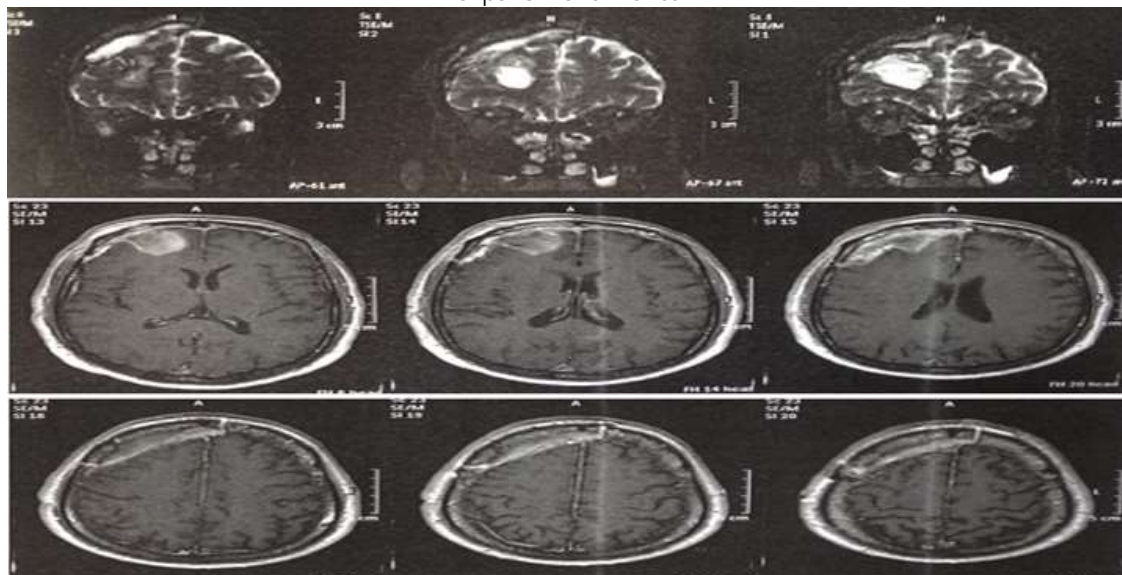
Em abril de 2015, foi realizada ressonância nuclear magnética de encéfalo para avaliação da metástase cerebral pós cirúrgica e esta evidenciou persistência e progressão da lesão metastática, sendo contraindicada a continuidade do esquema terapêutico nos quatro últimos ciclos de quimioterapia.

Em maio de 2015 em nova RNM de encéfalo, foi evidenciado coleção subdural frontal direita (hematoma subagudo) que comprime estruturas adjacentes. Formação



expansiva frontal direita de aspecto nodulariforme de situação justacortical indicando conteúdo hemorrágico com 2,7x2,6x2,9cm.

Imagem 4. Imagem RNM de encéfalo evidenciando hematoma subagudo frontal direita e formação expansiva direita.

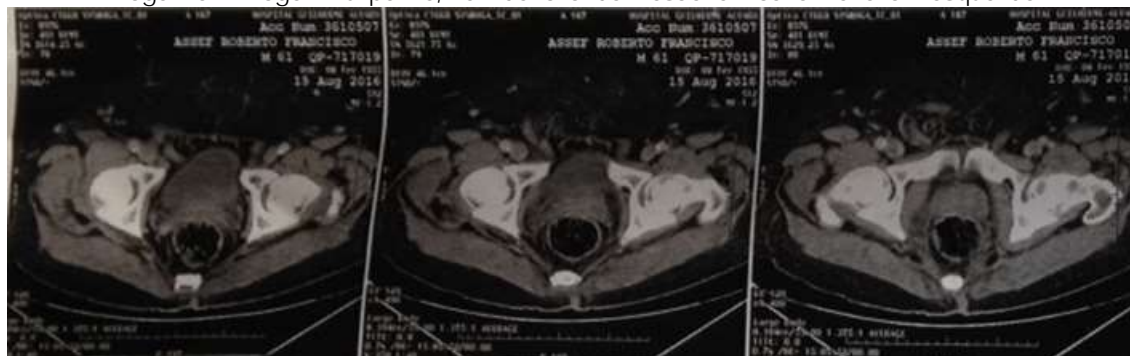

Em julho de 2015, paciente queixava-se de dores ósseas de moderada intensidade, não sendo evidenciado lesões neoplásicas em nenhuma das tomografias solicitadas. Também apresentava TSH de 84,7 e T4<0,25, sendo realizado reposição hormonal para 200mcg.

Paciente seguiu em acompanhamento de lesões metastáticas, e em outubro de 2015, foi evidenciado desenvolvimento de aneurisma cerebral. Equipe de neurocirurgia optou por não abordar cirurgicamente devido risco cirúrgico.

Em agosto de 2016, paciente referiu aumento de intensidade das dores ósseas, e realizou nova tomografia de abdome e pelve que mostrou lesão óssea de aspecto neoplásico no colo femoral esquerdo. Tomografia de tórax evidenciou nódulo pulmonar inespecífico em lobo superior esquerdo, e nódulos pulmonares calcificados residuais nos lobos superiores bilaterais.

Imagem 5. Imagem TC pelve, evidenciando lesão em colo femoral esquerdo.



Na mesma época, paciente realizou dez sessões de radioterapia antiálgica. Novos exames de imagem foram solicitados para acompanhamento das lesões ósseas, e em dezembro de 2016, além da lesão em fêmur esquerdo, foi detectado nódulo no corpo vertebral da vértebra T8 compatível com metástase óssea. Frente às metástases

ósseas, foi realizada a colocação de endoprótese ortopédica em quadril esquerdo. Nessa época, o PPS era 60%.

Em fevereiro de 2017, além das metástases para pulmão, sistema nervoso central e osso, paciente apresentou síndrome de compressão medular, limitando sua funcionalidade.

Devido sobrevida inesperada do paciente e persistência dos nódulos pulmonares com coeficiente de atenuação de partes moles, persistência da lesão expansiva cerebral, persistência da lesão osteolítica em corpo vertebral T8, em porção lateral do 7º arco costal esquerdo, em arco posterior da vértebra L5 e em ossos da pelve, em abril de 2017, foi iniciada nova linha de quimioterapia paliativa com gemcitabina e oxaliplatina, além do uso mensal de pamidronato.

## DISCUSSÃO

O carcinoma anaplásico da tireoide, contrariamente aos outros tipos de carcinomas da tireoide, tem comportamento extremamente agressivo, sendo uma das doenças malignas humanas mais agressivas, independentemente do tipo de tratamento. Embora o reconhecimento de suas características clínicopatológicas seja importante para definir melhor tratamento<sup>11</sup>, está associado a um curso clínico quase uniforme e rápido. Apesar de menos de 2% de todos os carcinomas da tireoide serem CIT, ele representa 14-39% dos óbitos por carcinoma da tireoide.<sup>13,14</sup> Alguns pesquisadores defendem a terapia multimodal para pacientes com CIT, incluindo ressecção cirúrgica ou debulking, radioterapia e quimioterapia.<sup>15-28</sup> Contudo, até onde sabemos, poucos dados publicados têm demonstrado qualquer benefício significativo na sobrevida da terapia multimodal.<sup>29,30</sup>

Vários grupos de pesquisas, cientes da dificuldade em tratar esses pacientes, vêm trabalhando arduamente na tentativa de melhorar a sobrevida desses pacientes. Alguns vêm procurando drogas quimioterápicas mais eficazes, outros buscando a rediferenciação ou, ainda, a combinação de ambas. Têm-se mostrado que o uso de lovastatina e outros inibidores HMG-CoA podem ser eficientes na apoptose de células de CIT e induzir rediferenciação.<sup>31</sup> A rediferenciação, que procura normalizar a expressão de proteínas importantes como a proteína NIS, responsável pela captação de iodo pela tireoide, incluindo os inibidores da acetilação de histonas (trichostatina A) e os inibidores da desmetilação do gene da hNIS (5-azacytidine, butirato de sódio) que poderiam restaurar a capacidade de captação de I131.<sup>32-34</sup> Outra proposta interessante, mas ainda em fase experimental, é o uso de terapia gênica. Procurando promover a rediferenciação e/ou apoptose das células neoplásicas, é feita a transfecção de determinados genes como, por exemplo, p53 ou do NIS.<sup>35, 36</sup>

A natureza agressiva e a raridade do CIT dificultam a determinação do desfecho do paciente, especialmente em estudos de uma única instituição com pequenas coortes e curto acompanhamento. De fato, o CIT é classificado como carcinoma da tireoide em estágio IV de acordo com o American Joint Committee on Cancer, independentemente do tamanho do tumor ou da presença de linfonodos ou metástases distantes.<sup>37</sup> Além disso, a avaliação da resposta a abordagens terapêuticas em CIT é complicada por seu curso clínico agressivo e a incapacidade de distinguir clinicamente diferenças no curso da doença em si de efeitos de tratamento, pequenos mas reais.

## CONCLUSÃO

O carcinoma anaplásico de tireoide é, ainda, um dos grandes desafios a serem suplantados por endocrinologistas, oncologistas e cirurgiões de cabeça e pescoço. Os protocolos já estudados não foram capazes de oferecer cura aos nossos pacientes, mas puderam, em alguns casos, prolongar suas sobrevidas. Embora não tenhamos um protocolo ideal a ser seguido, as evidências sugerem que o tratamento combinando cirurgia, radioterapia e quimioterapia traz os melhores resultados. Assim, pacientes com tumor

ressecável podem se beneficiar dessa modalidade de tratamento. Como as opções terapêuticas ainda trazem resultados limitados, é importante assegurar que o manejo da dor e o controle de vias aéreas seja eficiente. Suporte emocional e acesso à equipe para cuidados paliativos também deve ser objetivado.

#### APRESENTAÇÃO DO CASO

R. F. A, 62 anos, branco, casado, procedente de Guarujá- SP, deu entrada no setor de endocrinologia em hospital de nível terciário, em abril de 2014, para investigação e conduta frente à aumento de nódulo em região cervical direita há um mês.

Paciente referiu que há um mês percebeu aumento de nódulo cervical à direita, com progressão rápida, associado a sudorese, fraqueza e calafrios. Negava perda ponderal, dor e febre neste período. No serviço terciário, constatou-se paciente com grande nódulo cervical direito ao exame físico, de consistência sólida, endurecido, fixo e indolor. Paciente apresentava hipertensão arterial crônica e obesidade (120 kg). Foi evidenciado em ultrassonografia (USG) cervical a presença de volumoso nódulo heterogêneo do lobo tireoidiano direito com 7,0x4,0 cm que ocupa todo lobo. Observado também outro nódulo regular e homogêneo em lobo esquerdo que mede 0,8x0,6cm.

#### REFERÊNCIAS

1. Carvalho MB. Tratado de Cirurgia de Cabeça e Pescoço e Otorrinolaringologia. São Paulo: Atheneu; 2001.
2. Monaco F. Classification of thyroid diseases: suggestions for a revision. *J Clin Endocrinol Metab* 2003; 88: 1428-32.
3. DeLellis RA, Lloyd RV, Heitz PU, Eng C (eds). Pathology and genetics of tumours of the endocrine organs. Series: IARC/World Health Organization Classification of Tumours. Lyon: International Agency for Research on Cancer, 2004.
4. Vianna DM1, Curioni OA, França LJ, Paiva DL, Pompeu BF, Deditis RA, Rapoport A. The histological rarity of thyroid cancer. *Braz J Otorhinolaryngol*. 2012 Jul - Aug; 78(4): 48-51.
5. Figgie J. Epidemiology of thyroid cancer. In: Wartofsky, L (ed.). *Thyroid cancer - A comprehensive guide to clinical management*, 2000. p. 77-83.
6. Smalridge RC, Ain KB, Asa SL, Bible KC, Briereley JD, Burman KD et al. American Thyroid Association guidelines for management of patients with anaplastic thyroid cancer. *Thyroid* 2012; 22: 1104-39 [PubMed]
7. Sherman SI. Anaplastic carcinoma. In: Wartofsky, L (ed.). *Thyroid cancer - A comprehensive guide to clinical management*, 2000. p. 319-25.
8. Schlumberger M, Pacini F. Anaplastic thyroid carcinoma. In: Schlumberger M, Pacini F (eds.). *Thyroid tumors*, 2003. p. 337-40.
9. Sugino K, Ito K, Mimura T, et al. The important role of operations in the management of anaplastic thyroid carcinoma. *Surgery* 2002; 131: 245-8.
10. Aldinger KA, Samaan NA, Ibanez M, et al. Anaplastic carcinoma of the thyroid: a review of 84 cases of spindle and giant-cell carcinoma of the thyroid. *Cancer* 1978; 41: 2267-75.
11. Giuffrida D, Ghari b H. Anaplastic thyroid carcinoma: current diagnosis and treatment. *Ann Oncology* 2000; 11: 1083-9.



12. Patel KN, Shaha AR. Poorly differentiated and anaplastic thyroid cancer. *Cancer Control*. 2006; 13(2): 119-28
13. Hundahl SA, Fleming ID, Fremgen AM, Menck HR. A National Cancer Data Base report on 53,856 cases of thyroid carcinoma treated in the U.S., 1985-1995 [see comments]. *Cancer*. 1998; 83: 2638-2648.
14. Kitamura Y, Shimizu K, Nagahama M, et al. Immediate causes of death in thyroid carcinoma: clinicopathological analysis of 161 fatal cases. *J Clin Endocrinol Metab*. 1999; 84: 4043-4049.
15. Aldinger KA, Samaan NA, Ibanez M, Hill CS Jr. Anaplastic carcinoma of the thyroid: a review of 84 cases of spindle and giant cell carcinoma of the thyroid. *Cancer*. 1978; 41: 2267-2275.
16. Besic N. The role of initial debulking surgery in the management of anaplastic thyroid carcinoma. *Surgery*. 2003; 133: 453-454; author reply, 454-455.
17. Busnardo B, Daniele O, Pelizzo MR, et al. A multimodality therapeutic approach in anaplastic thyroid carcinoma: study on 39 patients. *J Endocrinol Invest*. 2000; 23: 755-761.
18. Goldman JM, Goren EN, Cohen MH, Webber BL, Brennan MF, Robbins J. Anaplastic thyroid carcinoma: long-term survival after radical surgery. *J Surg Oncol*. 1980; 14: 389-394.
19. Kasai N, Sakamoto A, Uchida M. A combined modality for anaplastic large-cell carcinoma of the thyroid. *Auris Nasus Larynx*. 1985; 12( Suppl 2): S72-S74.
20. Kim JH, Leeper RD. Treatment of locally advanced thyroid carcinoma with combination doxorubicin and radiation therapy. *Cancer*. 1987; 60: 2372-2375.
21. Pierie JP, Muzikansky A, Gaz RD, Faquin WC, Ott MJ. The effect of surgery and radiotherapy on outcome of anaplastic thyroid carcinoma. *Ann Surg Oncol*. 2002; 9: 57-64.
22. Schlumberger M, Parmentier C, Delisle MJ, Couette JE, Droz JP, Sarrazin D. Combination therapy for anaplastic giant cell thyroid carcinoma. *Cancer*. 1991; 67: 564-566.
23. Sugitani I, Kasai N, Fujimoto Y, Yanagisawa A. Prognostic factors and therapeutic strategy for anaplastic carcinoma of the thyroid. *World J Surg*. 2001; 25: 617-622.
24. Tallroth E, Wallin G, Lundell G, Lowhagen T, Einhorn J. Multimodality treatment in anaplastic giant cell thyroid carcinoma. *Cancer*. 1987; 60: 1428-1431.
25. Tennvall J, Lundell G, Hallquist A, Wahlberg P, Wallin G, Tibblin S. Combined doxorubicin, hyperfractionated radiotherapy, and surgery in anaplastic thyroid carcinoma. Report on two protocols. The Swedish Anaplastic Thyroid Cancer Group. *Cancer*. 1994; 74: 1348-1354.
26. Tennvall J, Lundell G, Wahlberg P, et al. Anaplastic thyroid carcinoma: three protocols combining doxorubicin, hyperfractionated radiotherapy and surgery. *Br J Cancer*. 2002; 86: 1848-1853.
27. Werner B, Abeler J, Alveryd A, et al. Multimodal therapy in anaplastic giant cell thyroid carcinoma. *World J Surg*. 1984; 8: 64-70.
28. Hai gh PI, I tuarte PH, Wu HS, et al. Completely resected anaplastic thyroid carcinoma combined with adjuvant chemotherapy and irradiation is associated with prolonged survival. *Cancer*. 2001; 91: 2335-2342.
29. Sherman SI. Thyroid carcinoma. *Lancet*. 2003; 361: 501-511.

30. Pasi eka JL. Anaplastic thyroid cancer. *Curr Opin Oncol.* 2003; 15: 78-83.
31. Wang CY, Zhong WB, Chang TC, et al. Lovastatin, a 3-hydroxy-3-methylglutaryl coenzyme A reductase inhibitor, induces apoptosis and differentiation in human anaplastic thyroid carcinoma cells. *J Clin Endocrinol Metab* 2003; 88: 3021-6.
32. Dohán O, De La Vieja A, Paroder V, et al. The sodium/iodide symporter (NIS): characterization, regulation, and medical significance. *Endocrine Rev* 2003; 24: 48-77.
33. Furuya F, Shimura H, Suzuki H, et al. Histone deacetylase inhibitors restore radiiodide uptake and retention in poorly differentiated and anaplastic thyroid cancer cells by expression of the sodium/iodide symporter thyroperoxidase and thyroglobulin. *Endocrinology* 2004; 145: 2865-75.
34. Venktaraman GM, Yatin M, Marci nek R, et al. Restoration of iodide uptake in dedifferentiated thyroid carcinoma: relationship to human Na<sup>+</sup>/I<sup>-</sup> symporter gene methylation status. *J Clin Endocrinol Metab* 1999; 84: 2449-57.
35. Braga-Basaria M, Ringel MD. Beyond radiiodine: a review of potential new therapeutic approaches for thyroid cancer. *J Clin Endocrinol Metab* 2003; 88: 1947-60.
36. Burman KD. A new paradigm in the treatment of carcinoma: specific molecular targeting. *Endocrinology* 2004; 145: 1027-30.
37. Greene FL, Page DL, Fleming ID, et al., editors. *Thyroid. AJCC cancer staging manual.* 6th edition. New York: Springer-Verlag, 2002: 77.