

**Cleber Torrisso**

Biomédico e aluno do curso de Pós-Graduação em Tomografia Computadorizada e Ressonância Magnética pelo Centro Universitário Lusiada – UNILUS

**Karla Alves**

Professora Mestre pelo Centro Universitário Lusiada – UNILUS

*Artigo recebido em agosto de 2016 e  
aprovado em setembro de 2016.*

## A IMPORTÂNCIA DO EXAME DE COLANGIORESSONÂNCIA PARA A INVESTIGAÇÃO DE LITÍASE BILIAR

### RESUMO

Um amplo espectro de anomalias do sistema biliar é comumente encontrado em avaliações radiológicas. Recentemente, as técnicas de Ressonância Magnética disponíveis permitem a obtenção de imagens corretas e rápidas do ducto biliar com alta resolução espacial. A Colangiressonância (MRCP) é uma modalidade de imagem não invasiva utilizada para investigação diagnóstica de litíase biliar. Esta técnica é uma alternativa confiável para a Colangiopancreatografia Endoscópica Retrógrada (ERCP). A MRCP é utilizada com crescente frequência, como uma alternativa não invasiva à ERCP, e os resultados de diagnósticos da Colangiressonância são comparáveis à ERCP e possuem alta precisão em diversas patologias hepatobiliares. As perspectivas futuras demonstram que a Colangiressonância terá uma participação cada vez maior nestes procedimentos, devido à disponibilidade de sequências mais rápidas, imagens em 3 dimensões, agentes de contraste específicos e estudos funcionais. Com o objetivo de avaliar a importância da Colangiressonância para a investigação diagnóstica de litíase biliar, foi realizada uma revisão bibliográfica com ênfase na utilização da MRCP como alternativa à técnica de Colangiopancreatografia Endoscópica Retrógrada.

**Palavras-Chave:** Colangiressonância; Litíase Biliar; Ducto Biliar.

### THE CHOLANGIOGRAPHY EXAMINATION OF IMPORTANCE FOR RESEARCH LITHIASIS BILIAR

#### ABSTRACT

A wide spectrum of biliary system abnormalities are commonly found in radiological assessments. Recently, MRI techniques available allow to obtain correct and rapid images of the bile duct with high spatial resolution. A magnetic resonance cholangiopancreatography (MRCP) is a noninvasive imaging modality used to reach a diagnosis of gallstones. This technique is a reliable alternative to Endoscopic Retrograde cholangiopancreatography (ERCP). The MRCP is used with increasing frequency as a noninvasive alternative to ERCP, and the results of the diagnostic magnetic resonance cholangiopancreatography are comparable to ERCP and have high precision in various hepatobiliary pathologies. Future prospects show that magnetic resonance cholangiopancreatography will have an increasing participation in these procedures due to the availability of faster sequences, images in 3 dimensions, specific contrast agents and functional studies. In order to assess the importance of magnetic resonance cholangiopancreatography for the diagnostic investigation of gallstone, a literature review with emphasis on the use of MRCP as an alternative to Endoscopic Retrograde cholangiopancreatography technique was performed.

**Keywords:** Cholangiography; Biliary Lithiasis; Bile Duct.

Revista UNILUS Ensino e Pesquisa

Rua Dr. Armando de Salles Oliveira, 150

Boqueirão, Santos - São Paulo

11050-071

<http://revista.lusiada.br/portal/index.php/ruep>

[revista.unilus@lusiada.br](mailto:revista.unilus@lusiada.br)

Fone: +55 (13) 3202-4100

## INTRODUÇÃO

Um amplo espectro de anomalias do sistema biliar é comumente encontrado em avaliações radiológicas. Estas anomalias podem simular várias condições neoplásticas, inflamatórias e pós-traumáticas e deveriam fazer parte do diagnóstico diferencial para uma variedade de anormalidades encontradas em diagnósticos por imagem (MORTELE et al., 2006). As anomalias congênitas e variações do trato biliar são frequentes em crianças e adultos (FILIPPO et al., 2008).

A Colangiressonância (MRCP – Magnetic Resonance Cholangiopancreatography) é um método não invasivo para o diagnóstico de coledocolitíase. Esta modalidade de imagem é descrita como uma técnica tão precisa quanto a técnica padrão utilizada para detectar litíase no ducto biliar, sendo esta, a Colangiopancreatografia Endoscópica Retrógrada (ERCP - Endoscopic Retrograde Cholangiopancreatography) (RICHARD; BOUSTANY; BRITT, 2013). A litíase comum do ducto biliar pode causar morbidade ou mortalidade (HORWOOD et al., 2010).

A Colangiressonância é um valioso método para a avaliação de doenças da biliar e do pâncreas e uma alternativa confiável para a técnica de ERCP. É um método não invasivo e não necessita do uso de meio de contraste ou radiação ionizante. Esta técnica vem sendo empregada desde 1991, e sua resolução espacial melhorou significativamente, atualmente, permitindo a avaliação precisa das principais doenças bilio-pancreáticas (MACCIONI et al., 2010).

A Colangiressonância apresenta uma precisão diagnóstica comparável à da ERCP e a alta sensibilidade desta técnica permite que uma maior utilização deste procedimento seja recomendada, evitando a utilização da técnica ERCP, que deve ser reservada para fins terapêuticos (SPERLONGANO et al., 2005).

Atualmente, a MRCP é amplamente empregada como uma modalidade de imagem primária para a avaliação de icterícia obstrutiva e outras anormalidades benignas ou malignas dos ductos bilio-pancreáticos (MACCIONI et al., 2010).

O presente estudo tem como objetivo avaliar a importância da utilização da Colangiressonância para a investigação de litíase biliar. O principal soluto é o colesterol e permanece diluído no interior da vesícula biliar

## EPIDEMIOLOGIA

Litíase biliar é uma doença de alta prevalência, ocorrendo em cerca de 10% da população geral (GIL et al., 2007). A coledocolitíase incide em aproximadamente 8% a 20% dos pacientes portadores de litíase da vesícula biliar e os submetidos à colecistectomia. Vários fatores associam-se com o aumento na incidência da litíase biliar, entre eles, sexo feminino, múltiplas gestações, idade avançada (acima dos 50 anos), hereditariedade, obesidade e perda acentuada e rápida de peso, pacientes portadores de cirrose hepática e diabetes melitus, além do uso de alguns medicamentos, tais como estrogênios (COELHO, 2009).

## PATOGÊNESE DA LITÍASE BILIAR

A bile gerada no fígado tem como função a digestão de lipídios e outros compostos lipossolúveis. Também serve para excretar solutos orgânicos como colesterol, sais biliares, bilirrubina e fosfolipídios. O colesterol permanece diluído no interior da vesícula biliar, graças a formação de micelas, complexos de colesterol, sais biliares e fosfolipídios. Cálculos biliares são formados quando ocorrem uma superprodução de colesterol que sobrecarregam as micelas, precipitando cristais. A maioria dos cálculos formados é de colesterol, existem também cálculos pigmentares pretos e marrons, sendo esses relacionados a cálculos de ductos biliares e infecção bacteriana (ORTIGARA, L. et al., 2005).

## SINTOMATOLOGIA

A apresentação clínica dos cálculos do colédoco pode ocorrer basicamente de quatro formas (GIL et al., 2007). Os chamados cálculos menores assintomáticos, que migram espontaneamente para o duodeno. Os associados à obstrução do ducto biliar ocasionando icterícia obstrutiva que causa dor em quadrante superior direito ou epigástrico, e geralmente contínua de forte intensidade, com duração de 30 minutos a 2 horas e comumente associada a náuseas e vômitos. Quando ocorre obstrução associada à infecção, normalmente E.coli, produzindo a colangite que se caracteriza

por dor, febre e queda do estado geral, sendo uma condição clínica que conduz a risco de vida com alto índice de mortalidade. A pancreatite aguda seria a quarta condição clínica na apresentação da coledocolitíase que pode evoluir com complicações como cirrose hepática biliar e abscesso hepático. As manifestações clínicas podem ocorrer antes da realização da colecistectomia ou num período que varia de imediato até muitos anos após este procedimento (MICK; VICO; NASSIF, 2011).

## DIAGNÓSTICO POR IMAGEM

Recentemente, as técnicas de Ressonância Magnética disponíveis permitem a obtenção de imagens corretas e rápidas do ducto biliar com alta resolução espacial (HEKIMOGLU et al., 2008).

## COLANGIORESSONÂNCIA (MRCP)

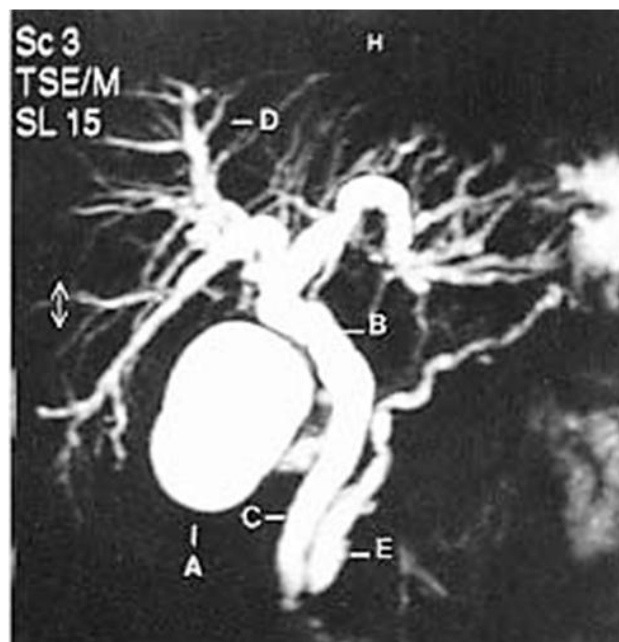
Nas primeiras fases de aplicação a Colangioressonância (MRCP) foi considerada uma modalidade de imagem secundária para o diagnóstico de icterícia obstrutiva, em relação à técnica de Colangiopancreatografia Endoscópica Retrógrada (ERCP) (MACCIONI et al., 2010).

Atualmente, a MRCP é uma técnica amplamente difundida e utilizada como uma modalidade de imagem primária para o diagnóstico de icterícia obstrutiva (MACCIONI et al., 2010).

Esta técnica geralmente é realizada com sequências T2 fortemente ponderadas, a fim de destacar os fluídos estáticos, como os contidos nos ductos pancreáticos e biliares dilatados. Os equipamentos mais recentes de Ressonância Magnética permitem realizar a MRCP num período de 10 a 15 minutos, devido à disponibilidade de sequências ultra-rápidas (MACCIONI et al., 2010).

As perspectivas futuras demonstram que a Colangioressonância terá uma participação cada vez maior nestes procedimentos, devido à disponibilidade de sequências mais rápidas, imagens em 3 dimensões, agentes de contraste específicos e estudos funcionais. Os exames de imagem por Ressonância Magnética do sistema biliar e pâncreas proporcionarão uma excelente visualização anatômica em ambas as condições, normais e patológicas (MACCIONI et al., 2010).

Figura 1- Colangioressonância (MRCP) normal: (A) vesícula biliar; (B) via biliar principal; (C) colédoco; (D) via biliar intra-hepática; (E) ducto pancreático principal.



Fonte: Arq Gastroenterol vol 38 nº 3 July/September 2001.

**PROTOCOLO DE COLANGIORESSONÂNCIA**

- a) indicações: estuda a anatomia, anormalidades estruturais e diversas doenças das vias biliares
- b) campo magnético de 1,5 tesla
- c) bobina de superfície flexível
- d) em raras ocasiões (a critério do radiologista – se possibilidade de COLANGITE ou TU) é necessária a injeção de um contraste (gadolinio - 0,2 ml/kg) na veia, para melhorar a eficácia na detecção e caracterização de eventuais lesões
- e) jejum absoluto de 8 horas, inclusive de água

**Quadro 1 – Abdome Superior - Vias Biliares**

Sequências necessárias	Sequência de pulso e contraste da imagem	Cobertura anatômica e planos de corte	Resolução espacial	
Plano axial em fase / fora de fase, líquido escuro (T1)	Deve demonstrar adequado contraste hepatoesplênico. Deve demonstrar perda de sinal adequada na sequência fora de fase. Deve demonstrar boa definição dos órgãos.	Deve cobrir o fígado inteiro	Espessura de corte ≤ 7 mm Gap ≤ 1,5 mm Pixel (fase) ≤ 2.0 mm	
Plano axial com TE longo de fluido brilhante (T2) sem supressão de gordura	Deve ter boa discriminação do fígado em relação à árvore biliar. Deve ter boa definição dos órgãos.	Deve incluir o fígado inteiro	Espessura de corte ≤ 7 mm Gap ≤ 1,5 mm Pixel (fase) ≤ 2.0 mm	
Plano coronal com TE longo de fluido brilhante (T2), sem supressão de gordura	Deve ter boa discriminação do fígado em relação à árvore biliar. Deve ter boa definição dos órgãos.	Deve incluir o fígado inteiro	Espessura de corte ≤ 7 mm Gap ≤ 1,5 mm Pixel (fase) ≤ 2.0 mm	
Colangio RM 3D ou 2D	Pode realizar uma sequência 3D ou 2D para a Colangio RM Deve ter bom contraste do fluido	Deve cobrir a árvore biliar central, incluindo os ramos de segunda ordem e todo o pâncreas	3D Espessura de corte ≤ 2 mm Pixel (fase) ≤ 2.0 mm	2D GROSSA Espessura de cort > 40 mm, < 60 mm Gap 0.0 Pixel (fase) ≤ 2.0 mm
Plano axial 3D de fluido escuro com supressão de gordura (T1)	Deve ter boa definição dos órgãos. A saturação de gordura deve ser homogênea. Deve ter pelo menos quatro fases: 1. Pré-contraste 2. Parenquimatosa arterial 3. Venosa portal 4. Equilíbrio ou tardia	Deve cobrir o fígado inteiro	Espessura de corte ≤ 6 mm Gap 0.0 Pixel (fase) ≤ 2.0 mm	

Fonte: Programa de Acreditação em Diagnóstico por Imagem p14 Setembro 2014.

## MATERIAS E MÉTODOS

Foi realizado uma revisão bibliográfica através de bases de dados eletrônicos como o Scielo, Lilacs, Bireme, Medline e PubMed pertinentes com os seguintes termos: Colangioproressonância (Magnetic Resonance Cholangiopancreatography), Litíase Biliar (Bile Lithiasis) e Ducto Biliar (Bile Duct). O levantamento deste estudo foi realizado no período entre julho de 2015 e agosto de 2016, onde foram selecionados artigos compreendidos no período entre 2001 e 2015.

## DISCUSSÃO

De acordo com PISANI et al. (2001), o diagnóstico por imagens das doenças que envolvem os ductos biliares e pancreáticos inicia-se com métodos não-invasivos como a ultra-sonografia, a tomografia computadorizada e, excepcionalmente, a cintilografia. Entretanto, as informações oferecidas por estes exames nem sempre são suficientes. Embora a ultra-sonografia e a tomografia computadorizada apresentem boa especificidade, ao redor de 90%-95%, têm sensibilidade relativamente baixa que varia de 20%-60% e 45%-85%, respectivamente. O diagnóstico através da Colangiopropancreatografia Endoscópica Retrógrada (ERCP) concorre, hoje, com a colangioproressonância (MRCP). Ela pode visualizar os ductos biliares e pancreáticos em condições fisiológicas, por meio de imagens radiológicas com resolução espacial semelhantes às obtidas através do método endoscópico. As maiores vantagens da (MRCP) são: a) não necessitar injeção de contraste, b) sem irradiação, e c) não necessita de endoscópios. Trata-se de método inócua, sem complicações relatadas.

Concordando RODRÍGUES-ASIAIN et al. (2006), descrevem que a MRCP é um método não invasivo, por isso é seguro e não requer anestesia ou injeção de contraste intravenoso. Nos computadores atuais é possível obter imagens de alta qualidade de forma consistente.

Segundo YARMUCH G et al. (2008), atualmente a MRCP é uma ferramenta de diagnóstico por imagem difundida mundialmente, que tem um alto perfil de segurança, permitindo o estudo não invasivo de via biliar.

## CONDIDERAÇÕES FINAIS

A Colangioproressonância (MRCP) está tendo um uso mais amplo hoje sendo uma alternativa não-invasiva para Colangiopropancreatografia Endoscópica Retrógrada (ERCP) e os resultados em T2 indicam que MRCP e ERCP são comparáveis no que diz respeito ao diagnóstico precisão. A Colangioproressonância (MRCP) oferece as vantagens de imagens 3-D, reformatação de imagem e mortalidade nula.

## REFERÊNCIAS

- COELHO, J. C. U. MANUAL DE CLÍNICA CIRÚRGICA: Cirurgia geral e especialidades. Volume 1. São Paulo: Editora Atheneu, 2009.
- FILIPPO, M. de et al. Congenital anomalies and variations of the bile and pancreatic ducts: magnetic resonance cholangiopancreatography findings, epidemiology and clinical significance. Radiol Med, v. 113, n. 6, p.841-859, 30 jun. 2008.
- GIL, S. M. et al. Estudo da incidência de coledocolitíase em pacientes com colecistite calculosa aguda e crônica submetidos à colecistectomia videolaparoscópica. Revista do Colégio Brasileiro de Cirurgia, volume 34, nº4, Catanduva, SP, julho-agosto, 2007.
- HEKIMOGLU, K. et al. MRCP vs ERCP in the evaluation of biliary pathologies: Review of current literature. Journal Of Digestive Diseases, v. 9, n. 3, p.162-169, ago. 2008.
- HORWOOD, J. et al. Prospective evaluation of a selective approach to cholangiography for suspected common bile duct stones. The Annals Of The Royal College Of Surgeons Of England, v. 92, n. 3, p.206-210, abr. 2010.
- MACCIONI, F. Magnetic Resonance Cholangiography: past, present and future: a review. European Review For Medical And Pharmacological Sciences, v. 14, n. 1, p.721-725, 2010.
- MICK, V. C. L.; VICO, L.; NASSIF, A. E. Coledocolitíase: aspectos clínicos, diagnósticos e terapêuticos. UNINGÁ Review, n. 5 (3), p.32-37, jan 2011.

- MORTELÉ, K. J. et al. Multimodality Imaging of Pancreatic and Biliary Congenital Anomalies 1. *Radiographics*, v. 26, n. 3, p.715-731, maio 2006.
- ORTIGARA, L. et al. Avaliação pré-operatória dos pacientes com coledocolitíase. In: *Revista Técnico Científica do Grupo Hospitalar Conceição Mom & Perspec*, v. 18, n. 1, p.8-15, jan/jun 2005.
- PISANI, J.C.; BACELAR, A.; MALAFAIA, O.; RIBAS-FILHO, J.M; CZEZCHO, N.G; NASSIF, P.A.N. Estudo comparativo entre a Colangiopancreatografia por Ressonância Magnética e a Colangiopancreatografia Endoscópica no diagnóstico das obstruções biliopancreáticas. *Arq Gastroenterol* vol 38 nº 3 July/September 2001.
- Programa de Acreditação em Diagnóstico por Imagem - Diretrizes elaboradas pela Comissão de Ressonância Magnética do Colégio Brasileiro de Radiologia e Diagnóstico por Imagem (CBR) p.14, setembro 2014. Disponível em: <<http://cbr.org.br/wp-content/uploads/2014/08/DIRETRIZES-RM-PADI-CBR-set14.pdf>>. Acesso em: 9 ago. 2016
- RICHARD, F.; BOUSTANY, M.; BRITT, L.D. Accuracy of magnetic resonance cholangiopancreatography for diagnosing stones in the common bile duct in patients with abnormal intraoperative cholangiograms. *The American Journal Of Surgery*, v. 205, n. 4, p.371-373, abr. 2013.
- RODRÍGUES-ASIAIN, M.; GÓMEZ-PÉREZ, M.G.; SÁNCHEZ-CORTAZAR, J.; TÉLIZ-MENESES, M.A; ANGULO-SUÁREZ, M.; VICENTE-ANDREWS, Y.; *Acta Médica Grupo Ángeles*. V. 4, n. 1, p.38, enero-marzo. 2006.
- SPERLONGANO, P. et al. Efficacy of magnetic resonance Cholangiopancreatography in detecting common bile duct lithiasis: our experience. *Chirurgia Italiana*, v. 57, n. 5, p.635-640, 2005.
- YARMUCH G, J.; NAVARRETE, M.F.; LEMBACH, H.; MOLINA, J.C. Rendimiento de la colangiopancreatografía por resonancia magnética respecto a la colangiopancreatografía endoscópica retrógrada en el diagnóstico de colédocolitiasis\* Yield of magnetic resonance cholangiography for the diagnosis of choledocolitiasis. *Revista Chilena de Cirugia* v. 60, n.2, p. 122-126, abril. 2008.